

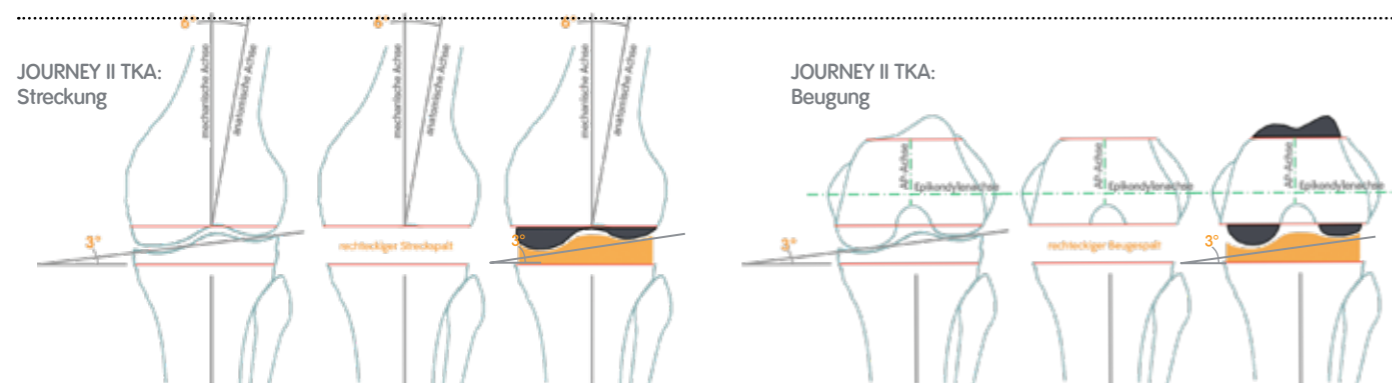
Verbessert die kinematische Ausrichtung tatsächlich die Kinematik?

Das ursprüngliche Ziel der kinematischen Ausrichtung war zwar eine bessere Kinematik des Kniegelenkersatzes, doch die Literatur unterstützt diesen Anspruch nicht. Ganz gleich, wie ein symmetrisches Implantat ausgerichtet wird, die Außenrotation (medialer Drehpunkt und laterales Rollback) des normalen Kniegelenks kann es nicht nachbilden. Die Kinematik des normalen Kniegelenks lässt sich nur dann nachbilden, wenn sowohl die **Formen** als auch die **Position** des normalen Kniegelenks nachgeahmt werden.

JOURNEY[◊] II TKA – Kinematische und mechanische Ausrichtung endlich vereint

Die einzigartigen Merkmale von JOURNEY II TKA sind dafür konzipiert, die Funktion des normalen Kniegelenks wiederherzustellen, indem die **Form**, **Position** und **Bewegung** im normalen menschlichen Kniegelenk nachgeahmt werden.¹¹⁻¹³ Die normalen **Formen** und die normale **Position** ermöglichen dem Operateur eine „Formanpassung“ ohne Kompromisse bei der Varus/Valgus- und Rotationsausrichtung, da das Design des Implantats die Hauptarbeit erledigt, nicht die Knochenschnitte. Sowohl Femur als auch Tibia sind mit asymmetrischen Dicken ausgeführt, die dafür konzipiert sind, die Gelenklinie mit 3° Varusstellung nachzuahmen, aber weiterhin an der mechanischen Achse ausgerichtet werden, während die Einstellung der Femurrotation an der Epikondylenachse erfolgt.¹⁴ Die mechanische Achse ist weiterhin der Goldstandard der Knie-TEP, seit sie in den 1980er Jahren erstmals von Dr. John Insall empfohlen wurde.¹⁵⁻¹⁶

- **Kinematische Ausrichtung:** Erzielt eine 3°-Gelenklinie durch die Knochenschnitte
- **JOURNEY II TKA:** Erzielt eine 3°-Gelenklinie durch das Implantatdesign



Die obigen Darstellungen zeigen, wie JOURNEY II TKA eine „Formanpassung“ ohne Kompromisse bei der Gesamtausrichtung erzielt. Dies kann die Risiken für ein frühzeitiges Versagen durch Fehlausrichtung reduzieren, z. B. Kollaps, Verschleiß, Lockerung, Instabilität, Schmerzen, Probleme mit dem Patellagleitlager und erhöhtem Patellaanpressdruck.³⁻¹⁰ Zusätzlich zur Wiederherstellung der Gelenklinie und im Gegensatz zu anderen Implantaten mit symmetrischem Design liefert JOURNEY II TKA auch die natürliche Form und Position zur Wiederherstellung der normalen Kinematik.^{11,12}

Detaillierte Informationen zu den Produkten, einschließlich der Indikationen, Kontraindikationen, Vorsichts- und Warnhinweise entnehmen Sie bitte vor der Anwendung der Gebrauchsanweisung des jeweiligen Produkts.

Smith & Nephew, Inc.
1450 Brooks Road
Memphis, TN 38116
USA

www.smith-nephew.com
◊Marke von Smith & Nephew.
©2019 Smith & Nephew, Inc.
19424-de V1 08/19

Wir stehen Medizinern und Pflegenden seit über 150 Jahren unterstützend zur Seite


Referenzen

1. Howell SM, Hull ML. Kinematically Aligned TKA with MRI-based Cutting Guides. In: Thienpont E. Improving Accuracy in Knee Arthroplasty. Jaypee Brothers Medical Pub; 2012:207-232.
2. Howell SM, Roth JD, Hull ML. Kinematic Alignment in Total Knee Arthroplasty. Definition, History, Principle, Surgical Technique, and Results of an Alignment Option for TKA. *Arthropeadia*. 2014;1:44-53.
3. Berend ME, Ritter MA, Meding JB, et al. Tibial Component Failure Mechanisms in Total Knee Arthroplasty. *Clin Orthop Relat Res*. 2004;428:26-34.
4. Green GV, Berend KR, Berend ME, Glisson RR, Vail TV. The Effects of Varus Tibial Alignment on Proximal Tibial Surface Strain in Total Knee Arthroplasty: The Posteromedial Hot Spot. *J Arthroplasty*. 2002;17(8):1033-1039.
5. Moreland JR. Mechanisms of Failure in Total Knee Arthroplasty. *Clin Orthop Relat Res*. 1988;226:49-64.
6. Ritter MA, Faris PM, Keating M, Meding JB. Postoperative Alignment of Total Knee Replacement. Its Effect on Survival. *Clin Orthop Relat Res*. 1994;299:153-156.
7. Berger RA, Crossett LS, Jacobs JJ, Rubash HE. Malrotation Causing Patellofemoral Complications After Total Knee Arthroplasty. *Clin Orthop Relat Res*. 1998;356:144-153.
8. Miller MC, Berger RA, Petrella AJ, Karmas A, Rubash HE. Optimizing Femoral Component Rotation in Total Knee Arthroplasty. *Clin Orthop Relat Res*. 2001;392:38-45.
9. Nicoll D, Rowley DL. Internal rotational error of the tibial component is a major cause of pain after total knee replacement. *J Bone Joint Surg Br*. 2010;92-B:1238-1244.
10. Singerman R, Pagan HD, Peyser AB, Goldberg VM. Effect of Femoral Component Rotation and Patellar Design on Patellar Forces. *Clin Orthop Relat Res*. 1997;334:345-353.
11. Murakami K, Hamai S, Okazaki K, et al. Knee kinematics in bi-cruciate stabilized total knee arthroplasty during squatting and stair-climbing activities. *J Orthop*. 2018;15:650-654.
12. Grieco TF, Sharma A, Dessinger GM, Cates HE, Komistek RD. In Vivo Kinematic Comparison of a Bicruciate Stabilized Total Knee Arthroplasty and the Normal Knee Using Fluoroscopy. *J Arthroplasty*. 2018;33(2):565-571.
13. Iriuchishima T, Ryu K. A comparison of Rollback Ratio between Bicruciate Substituting Total Knee Arthroplasty and Oxford Unicompartmental Knee Arthroplasty. *J Knee Surg*. 2018;31(6):568-572.
14. Data on file with Smith & Nephew. 00225 V3 JOURNEY II Design Rationale 0118.
15. Insall JN, Binazzi R, Soudry M, Mestriner LA. Total Knee Arthroplasty. *Clin Orthop Relat Res*. 1985;192:13-22.
16. Schiraldi M, Bonzanini G, Chirillo D, de Tullio V. Mechanical and kinematic alignment in total knee arthroplasty. *Ann Transl Med*. 2016;4(7):130. doi:10.21037/atm.2016.03.31.

JOURNEY II TKA im Vergleich zur kinematischen Ausrichtung

Smith+Nephew

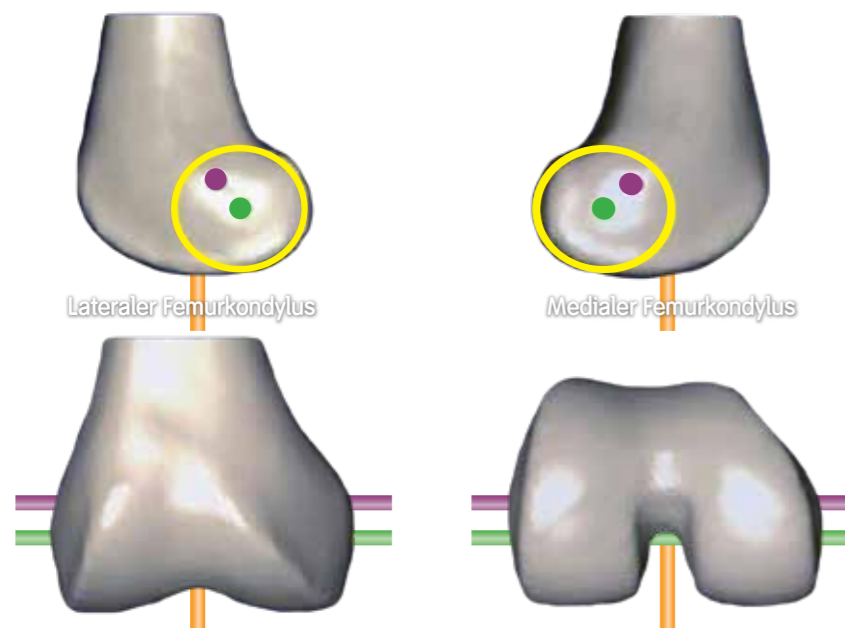
JOURNEY[◊] II TKA
Kniegelenk-Totalendoprothese



Grundlagen der kinematischen Ausrichtung

Die kinematische Ausrichtung wurde 2006 erstmals eingesetzt, mit dem Ziel, bessere Patientenergebnisse zu erzielen, indem die native Anatomie wiederhergestellt und die Kinematik des normalen Kniegelenks besser simuliert wurde. Man ging davon aus, dass diese Vorteile durch die Ausrichtung des Implantats an den drei kinematischen Achsen des Kniegelenks erzielt werden könnten.^{1,2}

Drei kinematische Achsen des Kniegelenks



- Querachse im Femur, um welche die Tibiabeugung und -streckung erfolgt (grüne Achse)
- Querachse im Femur, um welche die Patellabeugung und -streckung erfolgt (violette Achse)
- Längsachse in der Tibia, um welche die Innen- und Außenrotation der Tibia zum Femur erfolgt (orange Achse)

Abbildung A. Bild aus Howell et al., 2012¹

Einfach ausgedrückt ist das Ziel der kinematischen Ausrichtung die Form des Implantats durch eine gleichmäßige Resektion an die Gelenkfläche anzupassen. Darunter versteht man, dass die Dicke der distalen und der posterioren Knochenresektion gleich der Dicke der Kondylen der Femurkomponente ist.

Diese „Formanpassung“ ist bei Verwendung einer herkömmlichen mechanischen Ausrichtung mit einem symmetrischen Implantat nicht möglich. Denn das native Kniegelenk weist keine neutrale Gelenklinie wie ein symmetrisches Implantat auf.^{1,2}



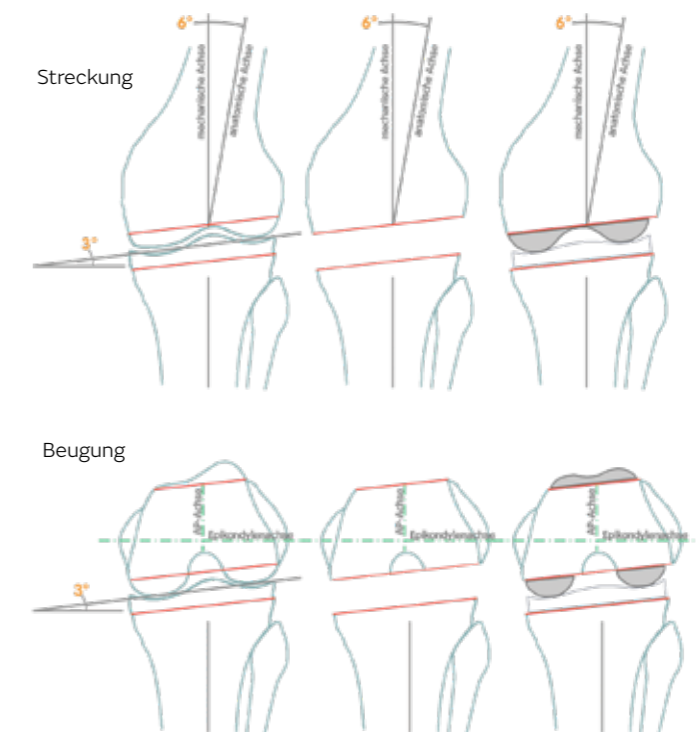
Was muss geschehen, damit die Gelenklinie des nativen Kniegelenks mit einem symmetrischen Implantat nachgeahmt werden kann?

Femur

- Schnitt in $\sim 3^\circ$ Valgusstellung, um die normale, asymmetrische Gelenklinie des Femurs nachzuahmen¹
- Rotation des Femurs um 3° zu der Epikondylenachse (bzw. parallel zur posterioren Kondylenachse), um den posterioren Offset zwischen medialem und lateralem Kondylus zu rekonstruieren¹

Tibia

- Schnitt in 3° Varusstellung, um die normale Gelenklinie der Tibia nachzuahmen¹



Theoretisch hört sich das zwar nach einer guten Lösung an, in der Literatur finden sich aber zahlreiche Warnungen vor den Risiken, die mit einer Ausrichtung des Kniegelenks mit mehr als 3° Abweichung von der mechanischen Achse und der Epikondylenachse einhergehen.³⁻¹⁰

Risiken einer Fehlansrichtung ($>3^\circ$)

Varus/Valgus-Fehlansrichtung³⁻⁶ ($>3^\circ$ von der mechanischen Achse)

- birgt ein erhöhtes Risiko für:
- Versagen/Kollaps
 - Verschleiß
 - Lockerung
 - Instabilität
 - Schmerzen

Femur-Fehlrotation⁷⁻¹⁰ ($>3^\circ$ von der Epikondylenachse)

- birgt ein erhöhtes Risiko für:
- Schmerzen
 - Probleme mit der Patellabahn
 - Versagen/Revision
 - Erhöhter Patellaanpressdruck

